Profil Histologique de L'atteinte Rénale au Cours du Myélome Multiple

Ben Alaya Ines, Ben Aicha N, Ben Tkaya N, Mrabet S, Azzebi A, Sahtout w, Boukadida R, Guedri Y, Zallema D, Achour A

1. Introduction

- **Le Myélome multiple(MM):** est une prolifération maligne d'un clone plasmocytaire produisant de manière inadaptée et exagérée une immunoglobuline ou l'un de ses fragments envahissant la moelle hématopoïétique et d'autres organes comme l'os. Il représente **1% des cancers et 10% des hémopathies malignes.**
- **L'atteinte rénale** est l'une des complications les plus redoutables du **MM**. L'objectif de notre étude était de déterminer le profil histologique de l'atteinte rénale au cours du myélome multiple.

2. Méthodes et patients

- Nous avons mené une étude rétrospective, descriptive et analytique réalisée sur une période de **11 ans** (du décembre 2007 jusqu'au 30 juin 2019) au CHU Sahloul et incluant **les malades atteints d'un MM compliqué d'atteinte rénale.**

3. Résultats

- La population étudiée a comporté **53 patients** avec une légère prédominance masculine : **54,7% des hommes** contre 4**5,3% des femmes** avec un sexe ratio **H/F =1,2.**
- **Une insuffisance rénale aiguë(IRA)** était retrouvée chez **43 patients (soit 81,1%),** le **syndrome néphrotique** était présent chez **13 patients (soit 24,5%),**

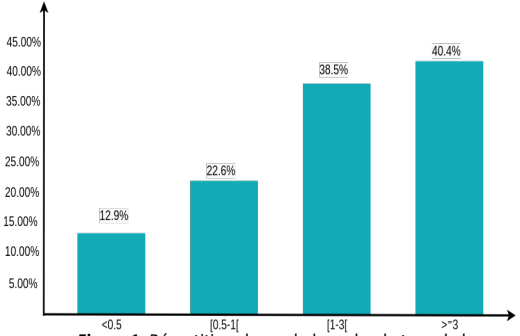

Figure 1: Répartition des malades selon le taux de la protéinurie en gramme par 24 heures

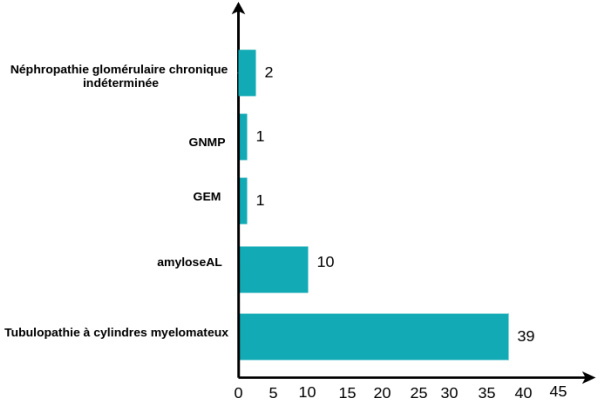

Figure 2: Répartition des patients selon le diagnostic de l'atteinte rénale retenu

4. Conclusion

- L'atteinte rénale au cours du MM **est une complication fréquente et grave,** **la tubulopathie myélomateuse** représente la lésion **la plus fréquente** au cours du MM.

Contact: benalayainess123@gmail.com